مجـلـه‌ی علمی، پژوهشی دانشگاه علـوم پزشکی زنجـان
دوره‌ی ۱۹, شماره‌ی ۷٤, بهار ۱۳۹۰, صفحات ٥٤ تا ٦٢

اثرات سفیکسیم بر بافت شناسی بیضه و هورمون‌های محور هیپوفیز- گناد در موش بالغ نژاد Balb/C

زهره احمدی[۱]، دکتر مینا رمضانی[۲]، دکتر داود سهرابی[۳]

نویسنده‌ی مسئول: آشتیان، دانشگاه آزاد اسلامی واحد آشتیان، گروه زیست شناسی ramezani@mail.aiau.ac.ir

دریافت: ۸۸/۱۰/۲ پذیرش: ۸۹/۲/۲۹

چکیده

زمینه و هدف: *سفیکسیم یک آنتی بیوتیک باکتریال با طیف گسترده است که توانایی مقابله با پاتوژن‌های گوناگون به ویژه ارگانیسم‌های گرم منفی را دارد. امروزه اکثر پزشکان به‌طور گسترده از سفالوسپورین‌ها، به‌ویژه سفیکسیم در درمان بیماری‌های عفونی استفاده می‌کنند. با توجه بـه اثـرات جانبی برخی از آنتی‌بیوتیک‌ها بر دستگاه تولید مثلی، هدف از این تحقیق بررسی اثرات سفیکسیم بـر روی بافـت بیـضه و هورمـون‌هـای محـور هیپوفیز- گنادی در موش‌های کوچک آزمایشگاهی است.*

روش بررسی: *در این تحقیق از ۱۸ سرموش سوری نر نژاد Balb/C با سن ۱۲تا۱۶ هفته و وزن تقریبی ۳۵±۵ گرم در سه گـروه ۶ تـایی شـامل شاهد، حلال و تجربی استفاده شد. گروه تجربی به مدت ۱۰ روز متوالی سفیکسیم با دوز ۰/۵ گـرم بـر کیلـوگـرم در حلالـی بـه نـام دی متیـل سولفوکسید به صورت داخل صفاقی دریافت کرد، گروه حلال در این مدت فقط حلال دارو را دریافت کرد و گروه شاهد ماده‌های دریافت ننمود. موش‌ها پس از وزن کشی کشته شده، میزان هورمون‌ها با روش رادیو ایمنواسی اندازه‌گیری شد. پس از ثابت کردن بافت‌هـا در فیکـساتیو بـوین، مقاطع ۵ میکرومتری از بافت بیضه تهیه شد و رنگ آمیزی به روش هماتوکسیلین- ایوزین انجام شد. مقاطع تهیه شده توسط میکروسکوپ نوری مورد مطالعه قرارگرفت.*

یافته‌ها: *کاهش معنی‌داری در تعداد سلول‌های اسپرم‌ساز، سرتولی، لایدیگ و همچنین میزان هورمون محرک فولیکولی در گروه تجربی در مقایسه با گروه‌های شاهد و حلال مشاهده شد ($P<۰/۰۱$) و ($P<۰/۰۵$). هورمون دی هیدراپی‌آندروسترون کاهش معنی‌داری در گروه تجربی نسبت بـه حلال نشان داد ($P<۰/۰۵$). تفاوت معنی‌داری در سایر فاکتورهای مورد مطالعه در بین گروه‌ها مشاهده نشد.*

نتیجه‌گیری: *کاهش هورمون FSH ممکن است اثرات منفی روی تولید اسپرم و پتانسیل تولید مثلی موش نر داشـته باشـد. از طرفـی بـا کـاهش سلول‌های زاینده و کند شدن روند اسپرماتوژنز پیشنهاد می‌شود، در تجویز داروی سفیسکیم با احتیاط بیشتری عمل شود.*

واژگان کلیدی: ***سفیکسیم، تستوسترون، گنادوتروپین‌ها، بیضه، موش سوری***

۱- کارشناسی ارشد زیست شناسی، دانشگاه پیام نور مرکز تهران
۲- دکترای زیست شناسی جانوری، استادیار دانشگاه آزاد اسلامی واحد آشتیان
۳- دکترای علوم تشریح، استادیار دانشگاه علوم پزشکی زنجان

مقدمه

سفیکسیم یک آنتی باکتریال با طیف گسترده است که توانایی مقابله در برابر پاتوژن‌های گوناگون به ویژه ارگانیسم‌های گرم منفی را دارد (۱). سفیکسیم در درمان عفونت‌هایی مثل بخش فوقانی و تحتانی سیستم تنفسی، گوش میانی، سینوس پارانازال، بخش ادراری، سوزاک (بیماری التهاب مخاط اندام‌های جنسی) مورد استفاده قرار می‌گیرد (۲). سفیکسیم یک آنتی‌بیوتیک سفالوسپورین نیمه سنتز شده خوراکی است (۳). سفالوسپورین‌ها آنتی‌بیوتیک‌های بتالاکتام هستند که در سنتز دیواره‌ی سلولی مداخله می‌کنند. این گروه در حدود ۶۵ درصد از آنتی‌بیوتیک‌های تجویزی کل دنیا را تشکیل می‌دهند و فروش کلی آن‌ها تقریبا ۱۵ میلیارد دلار آمریکا در سال ۲۰۰۳ محاسبه شده است (۴).

درباره‌ی تاثیر این دارو بر توان تولید مثلی افراد نر مطالعات بسیار اندکی انجام شده است. در مطالعه‌ای که سفیکسیم در طول سه ماهه‌ی اول حاملگی ۱۱ زن استفاده شده است، نتایج تحقیق به این صورت گزارش شده است که ۲ نفر سقط جنین داشته‌اند، ۱ نفر خود مایل به سقط جنین شده، ۶ تولد طبیعی، ۱ تولد زود هنگام و نتیجه‌ی ۱ مورد از باروری‌ها نامشخص بوده است (۵). سفالوسپورین‌های حاوی ان- متیل تیوتترازول (NMTT)، سبب آسیب‌های عمده‌ی بیضه در موش‌های جوان می‌شوند (۶). سفاماندول یک آنتی‌بیوتیک بتا لاکتام با یک زنجیره‌ی جانبی NMTT است (۷). این آنتی‌بیوتیک از نسل دوم سفالوسپورین‌ها می‌باشد (۸). سفاماندول سبب تاخیر در بلوغ اپیتلیوم جنسی موش‌های نابالغ در سن ۶ تا ۳۶ روزگی می‌شود. اکثر سلول‌های جنسی گروه تحت تیمار سفاماندول دارای اسپرماتیدهای فاز آکروزوم بودند، در صورتی که موش‌های گروه کنترل اسپرماتیدهای بالغ داشتند (۷). سفامتازول نیز یک آنتی‌بیوتیک سفالوسپورین حاوی NMTT است که دوزهای بالای آن سبب کاهش وزن بیضه و تاخیر در سلول‌های جنسی اسپرماتوژنیک در موش‌های نابالغ می‌شود (۸). از بین ۱۱ آنتی‌بیوتیک با فعالیت مخرب روی میتوز و میوز سلول‌های جنسی، جنتامایسین و سفوروکسیم (از نسل دوم سفالوسپورین‌ها) دارای اثرات بیشتری هستند (۹). همچنین مصرف برخی از آنتی‌بیوتیک‌ها مثل جنتامایسین، استرپتومایسین و داکسی سایکلین بر روی بعضی از پارامترهای منی انسان، مانند تحرک اسپرم و میزان تستوسترون تاثیر گذار بوده است (۱۰). آنتی‌بیوتیک‌هایی مثل تتراسایکلین با غلظت کمتر از ۲/۵ میکروگرم در میلی‌لیتر باعث مهار حرکت سریع اسپرماتوزوآ شده، با غلظت بیش از ۱۰۰ میکروگرم در میلی‌لیتر اثر معنی‌داری روی جنبش اسپرماتوزوآ دارد (۱۱). سیپروفلوکسازین از آنتی‌بیوتیک‌های خانواده‌ی فلورکینولونی است که بر اساس گزارش، سبب تغییرات پاتولوژیک در بافت بیضه‌ی موش‌های صحرایی می‌شود (۱۰). از آنجایی‌که کشف و توسعه‌ی آنتی‌بیوتیک‌های بتالاکتام یکی از موفق‌ترین دستاوردهای تکنولوژی و علوم مدرن است و موفق‌ترین نمونه‌ی کاربرد محصولات طبیعی و شیمی‌درمانی می‌باشد (۱۲)، لذا با توجه به طیف وسیع کاربرد این داروها و به‌خصوص سفیکسیم، بررسی تاثیر سفیکسیم بر دستگاه تولید مثلی و میزان هورمون‌های جنس‌نر ضروری می‌باشد. با توجه به این که تاکنون تاثیر این آنتی‌بیوتیک روی توان تولید مثلی مورد مطالعه قرار نگرفته است، هدف از این تحقیق تعیین اثرات داروی سفیکسیم بر بافت‌شناسی بیضه و هورمون‌های محور هیپوفیز- گناد در موش سوری نر بالغ نژاد Balb/C بود.

روش بررسی

در این مطالعه تجربی ۱۸ سر موش نر بالغ نژاد Balb/C از محل تکثیر حیوانات دانشگاه آزاد زنجان تهیه شد. موش‌هایی که حدود ۳۵±۵ گرم وزن داشتند، در شرایط ۲۵ درجه‌ی سانتی‌گراد و سیکل نوری ۱۲ ساعت روشنایی و ۱۲ ساعت تاریکی در محل نگهداری حیوانات دانشگاه آزاد

نگهداری شدند. سپس به سه گروه ۶ تایی شاهد، حلال و تجربی تقسیم شدند. گروه تجربی ۰/۵ گرم در کیلوگرم سفیکسیم به‌صورت محلول در ۰/۲۵ سی‌سی دی متیل سولفوکساید (DMSO) به مدت ۱۰ روز متوالی به‌صورت تزریق داخل صفاقی (IP) دریافت کرد. گروه حلال فقط ۰/۲۵ سی‌سی از حلال DMSO به مدت ۱۰ روز دریافت کرد. گروه شاهد دست نخورده ماند. دلیل تیمار (مصرف دارو) ۱۰ روزه این است که مدت درمان با این دارو اکثرا ۱۰ روز است. پس از ۱۰ روز موش‌ها ابتدا وزن شده، سپس با اتر بی‌هوش و تشریح شدند. توسط سرنگ به میزان ۲ سی‌سی از بطن چپ خونگیری شد. سرم خون با سانتریفوژ ۲۰۰۰ دور در دقیقه جدا شده، تا زمان سنجش هورمونی در دمای ۲۰- درجه‌ی سانتی‌گراد نگهداری شد. سپس هر دو بیضه خارج شده، وزن، طول و عرض بیضه‌ها به تفکیک راست و چپ اندازه‌گیری شد. پس از تهیه‌ی برش‌های بافتی با ضخامت ۵ میکرومتر و رنگ‌آمیزی هماتوکسیلین- ائوزین، تعداد سلول‌های سرتولی، لیدیگ، اسپرماتوگونی، اسپرماتوسیت اولیه، اسپرماتید و اسپرماتوزوئید با روش شمارش سلول‌ها در میدان‌های دیدی که به‌طور تصادفی (از طریق شماره دادن به لام‌ها و تهیه‌ی جدولی و انتخاب تصادفی شماره‌ها) از روی لام‌ها انتخاب شده بود، تعیین شد. بدین‌ترتیب که برای هر گروه ۲۰ لام و در هر لام یا برش ۳ لوله‌ی اسپرم ساز به‌طور تصادفی انتخاب شد. ابتدا صفحه‌ی لام از وضوح خارج می‌شد و سپس با جابه‌جا کردن نمونه در جهت طولی و عرضی در یک نقطه تصادفی واضح می‌شد. برای تعیین حجم بیضه‌ها ابتدا قطر کوچک و بزرگ بیضه توسط کولیس اندازه‌گیری شد و با استفاده از فرمول $V= (1/4\ \pi\times D)\ L\times K$ حجم بیضه‌ها محاسبه شد که V معادل حجم، D معادل قطر بزرگ و L معادل قطر کوچک و K ضریب ثابت ۰/۹ است (۱۳). سنجش هورمون‌ها با روش رادیو ایمنواسی با کیت هورمونی Elecsys ۲۰۱۰ شرکت Roche Co ساخت کشور آلمان انجام شد (۱۴). آنالیز آماری با استفاده از آزمون T انجام شد. این مطالعه در تابستان و پاییز ۱۳۸۸ صورت گرفت.

یافته‌ها

بررسی سطح هورمون های تستوسترون، LH، FSH و DHEA سرم نشان داد که میانگین غلظت هورمون FSH در گروه تجربی در مقایسه با گروه شاهد کاهش معنی‌داری داشته است. همچنین غلظت هورمون DHEA نیز در گروه تجربی در مقایسه با گروه حلال کاهش معنی‌داری داشت ولی در گروه حلال نسبت به شاهد افزایش معنی‌داری نشان داد (P<۰/۰۵). اختلاف میانگین غلظت سایر هورمون‌ها معنی‌دار نبود (جدول ۱).

جدول ۱: سنجش هورمونی (میانگین ± انحراف معیار) موش‌های سوری؛ مقایسه‌ی بین گروه‌های شاهد، تجربی، شاهد، حلال و همین طور حلال، تجربی انجام شد.

گروه‌ها	(mIu/ml)LH	(ng/ml)FSH	(mIu/ml)TESTO	(µg/dl)DHEAS
شاهد	۰/۱۲±۰/۰۳۱	۰/۱۲۵±۰/۰۲۷	۸/۸۲۶±۵/۲۵۱	۰/۱۱۶±۰/۰۲۵
حلال	۰/۱±۰/۰۰۰	۰/۱۱±۰/۰۲۲	۲/۰۲۳±۱/۳۷۳	۰/۲۰۹±۰/۰۱۴
تجربی	۰/۱±۰/۰۰۰	*۰/۱±۰/۰۱۰	۲/۹۷۲±۵/۹۱۱	**۰/۱۲۶±۰/۰۳۰

* FSH در بین گروه‌های شاهد و تجربی دارای اختلاف معنی‌داری است (P<۰/۰۵).

** DHEA در بین گروه‌های حلال و تجربی دارای اختلاف معنی‌داری است (P<۰/۰۵).

در بررسی تغییرات حجم و وزن بیضه نتایج نشان داد که هیچ گونه اختلاف معنی‌داری بین میانگین حجم و وزن بیضه‌ها به تفکیک راست و چپ و وزن نسبی بیضه‌ها به بدن یا GSI (Ganado Somatic Index) در گروه‌های مختلف وجود نداشت. همچنین وزن بدن در موش‌های گروه‌های حلال و تجربی با زمان قبل از دریافت دارو و محلول تفاوت معنی‌داری نداشت (جدول ۲). بررسی پارامترهای مورفومتریک در بیضه نشان داد که میانگین سلول‌های اسپرماتوگونی، اسپرماتوسیت اولیه، اسپرماتید، اسپرماتوزوئید، سلولهای سرتولی و لیدیگ در گروه تجربی کاهش معنی داری در مقایسه با گروه‌های شاهد و حلال داشته است (P<۰/۰۱) (جدول ۳). در مقایسه‌ی بافت بیضه بین گروه تجربی با شاهد تفاوت‌های آشکاری وجود داشت، به‌طوری که در گروه شاهد (تصویر ۲و۱) در مقایسه‌با گروه تجربی (تصویر ۴و۳) به هم ریختگی در نظم سلولی و کاهش تراکم سلولی مشهود بود، تفاوت‌هایی مشاهده گردید.

جدول ۲: بررسی اثرات سفیکسیم بر بافت بیضه و وزن بدن (میانگین ± انحراف معیار) موش‌های سوری؛ مقایسه‌ی بین گروه‌های شاهد- تجربی، شاهد- حلال و همین طور حلال- تجربی

گروه‌ها	وزن قبل از تزریق (گرم)	وزن بعد از تزریق (گرم)	وزن بیضه‌ی راست (گرم)	وزن بیضه‌ی چپ (گرم)	حجم بیضه‌ی راست (میلی‌متر مکعب)	حجم بیضه‌ی چپ (میلی‌متر مکعب)	وزن نسبی بیضه به بدن
شاهد	۳۵/۲۵±۳/۰۹	۳۳/۵±۱/۰۴	۰/۰۸۰±۰/۰۰۸	۰/۰۸۹±۰/۰۰۵	۲۷/۵۲۷±۱/۷۸۱	۲۶/۱۹۳±۰/۷۰۵	۰/۵۴۵±۰/۰۲۰
حلال	۳۵/۱۶۶±۱/۵۳۸	۳۴/۸۳۳±۵/۰۳۶	۰/۰۸۴±۰/۰۱	۰/۰۸۰±۰/۰۰۹	۲۴/۹۶۲±۱/۷۶۶	۲۶/۲۴۳±۱/۰۹۵	۰/۴۵۸±۰/۰۷۲
تجربی	۳۵/۲۵±۲/۷۸	۳۵/۰۸±/۷۹۱	۰/۰۹۳±۰/۰۱۹	۰/۰۹۴±۰/۰۲۲	۲۵/۸۱۸±۳/۹۲۹	۲۷/۱۲۶±۳/۰۳۶	۰/۴۹۳±۰/۱۲۸

جدول ۳: بررسی اثرات سفیکسیم بر تعداد سلول‌های اسپرماتوگونی، اسپرماتوسیت اولیه، اسپرماتید، اسپرماتوزوئید، سرتولی و لیدیگ در بیضه (میانگین ± انحراف معیار) موش‌های سوری؛ مقایسه‌ی بین گروه‌های شاهد، تجربی، شاهد، حلال و همین‌طور حلال، تجربی

گروه‌ها	اسپرماتوگونی	اسپرماتوسیت اولیه	اسپرماتید	اسپرماتوزوئید	سرتولی	لیدیگ
شاهد	۴۷/۷۹۲±۹/۶۱۵	۴۲/۸۳۷±۱۱/۵۱۸	۵۵/۵۹۲±۲۳/۰۶۵	۵۲/۲۱۹±۲۳/۷۱۰	۲۰/۷۲۷±۴/۷۰۰	۲۱/۴۵۶±۵/۲۰۱
حلال	۴۴/۱۴۲±۹/۸۷	۳۹/۲۰۷±۱۰/۷۲۴	۵۲/۲۵۸±۲۳/۱۳۵	۴۴/۹۵۲±۲۱/۸۹۹	۱۷/۴۷۴±۵/۵۷۰	۲۰/۳۰۲±۵/۹۱۳
تجربی*	۳۸/۹۷۶±۹/۱۰۹	۳۶/۴۵۸±۹/۸۹۶	۴۷/۸۳۶±۲۴/۰۰۸	۳۲/۹۶۱±۱۹/۷۵۰	۱۴/۱۶۹±۴/۲۷۳	۱۷/۵۳۸±۵/۴۲۳

** همه فاکتورها در مقایسه‌ی بین گروه‌های حلال- تجربی و شاهد- تجربی در گروه تجربی کاهش معنی‌داری دارد (P<۰/۰۱).*

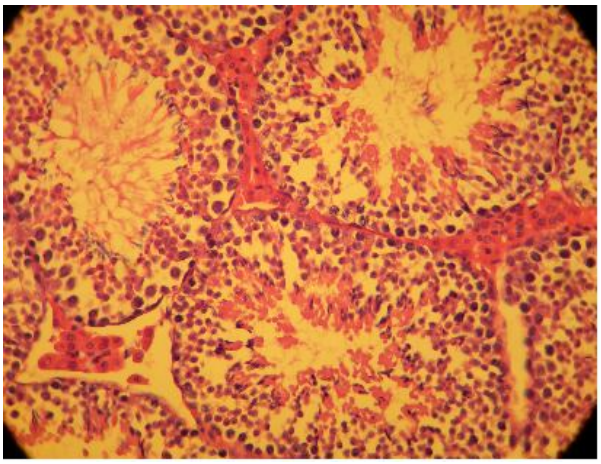

تصویر ۱: بخشی از مقاطع بافتی بیضه‌ی موش سوری در گروه شاهد. در این تصویر یک لوله‌ی اسپرم ساز طبیعی با نظم خاص سلول‌های اسپرماتوژنیک مشاهده می‌شود (بزرگ‌نمایی ۴۰ برابر).

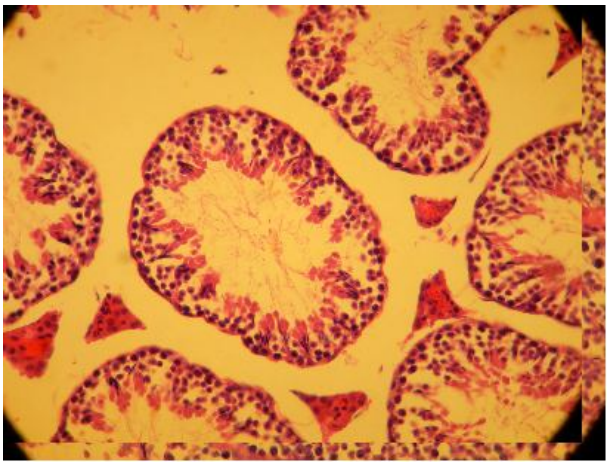

تصویر ۳: بخشی از مقاطع بافتی بیضه‌ی موش سوری در گروه تجربی در این تصویر کاهش تعداد سلول‌های اسپرم ساز، سلول‌های لیدیگ، افزایش فاصله‌ی بین لوله‌های اسپرم ساز و کاهش ضخامت اپیتلیوم ژرمینال مشاهده می‌شود (بزرگ‌نمایی ۴۰ برابر).

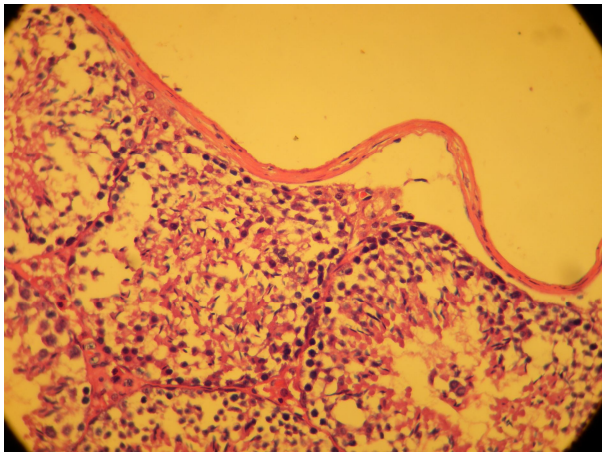

تصویر ۲: بخشی از مقاطع بافتی بیضه‌ی موش سوری در گروه شاهد. در این تصویر لوله اسپرم ساز با ضخامت طبیعی تونیکا آلبوژینا مشاهده می‌شود (بزرگ‌نمایی ۴۰ برابر).

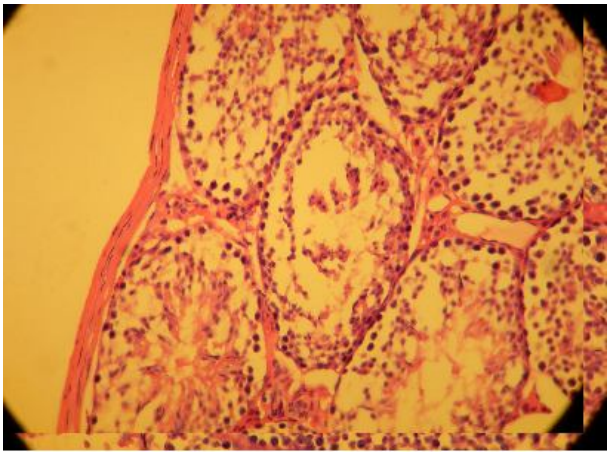

تصویر ۴: بخشی از مقاطع بافتی بیضه‌ی موش سوری در گروه تجربی. در این تصویر در هم ریختگی نظم سلولی و دژنره شدن سلول‌های اسپرم ساز و همین‌طور افزایش ضخامت تونیکا آلبوژینا مشاهده می‌شود (بزرگ‌نمایی ۴۰ برابر)

در مقایسه‌ی قطر بزرگ و کوچک لوله‌های اسپرم ساز تفاوت معنی‌داری بین گروه‌ها مشاهده نشد. ضخامت اپیتلیوم ژرمینال در گروه تجربی در مقایسه با گروه‌های شاهد و حلال کاهش معنی‌داری داشت ($P<0/001$). ضخامت تونیکا

آلبوژینا در گروه تجربی نسبت به گروه هـای حـلال و شـاهد افزایش معنی‌داری داشت (P<۰/۰۰۱) ،(جدول ۴).

جدول ۴: مقایسه‌ی قطر بزرگ و کوچک لوله‌ی اسپرم ساز، ضخامت اپی‌تلیوم و تونیکا آلبوژینا (میانگین± انحراف معیار) موش‌های سوری؛ مقایسه‌ی بین گروه‌های شاهد- تجربی، شاهد- حلال و همین‌طور حلال- تجربی انجام شده است.

	شاهد	حلال	تجربی
LD (قطر بزرگ)	۲۱/۸۷±۲/۳۶	۲۲/۵۶۲±۲/۶۳۵	۲۳/۰۳۷±۳/۶
SD (قطر کوچک)	۱۹/۴۵±۲/۱۸	۱۹/۳۱±۱/۹۴۵	۱۸/۱۹۷±۲/۰۹۵
EP (اپی تلیوم)	۵/۳۸۵±۰/۸۹۷	۵/۱۹±۰/۸۵۵	* ۴/۸۳±۰/۹۱
TU (تونیکا آلبوژینا)	۰/۹۴۲±۰/۲۲۲	۰/۹۴۲±۰/۲۶۷	** ۱/۳۲±۰/۳۰۵

** کاهش معنی‌دار بین گروه‌های شاهد و تجربی و بین حلال و تجربی (P<۰/۰۰۱)*

*** افزایش معنی‌دار بین گروه‌های شاهد و تجربی و بین حلال و تجربی (P<۰/۰۰۱)*

بحث

با توجه به قابلیت بالای جذب سفیکسیم (حـدود ۴۰ تـا ۵۰ درصـد) (۱)، در ایـن پـژوهش بـرای اولـین بـار اثـرات سفیکسیم بر پارامترهای مورفولوژیک بیضه‌ی موش بالغ نـژاد Balb/C مورد بررسی قرار گرفت. مطالعه‌ی حاضر نـشان داد که تزریق داخل صفاقی آنتی‌بیوتیک سفیکـسیم بـه مـدت ۱۰ روز اثـری روی وزن، حجـم بیـضه‌هـا و GSI (نـسبت وزن بیضه‌ها به وزن بدن) ندارد. در آزمایشی که در آن از سفیکسیم استفاده شده بود، مـشخص شـد کـه پـس از یـک سـاعت از مصرف دوز خوراکی، سفیکسیم به شش‌ها، کبد، قلب، طحـال و مغز و ۵ دقیقه بعد از دوز تزریقی در کلیه‌ها، مثانـه، خـون، کبد و شش‌ها منتشر می‌شود. در سگ‌ها انتـشار سفیکـسیم در صفرا، کلیه، کبد، شش‌ها، بیضه‌ها، قلب و مغز بعـد از تزریـق داخل وریدی گزارش شده است (۱). مطالعات در انسان‌هـا و پستانداران نشان داده است که آنتی‌بیوتیـک‌هـا (شـامل همـه کلاس‌ها) اثرات زیان‌آوری روی اسپرماتوژنز و انتقـال اسـپرم به اندام تولید مثلی داشته و کارکرد اسپرم را تحت تـاثیر قـرار می‌دهند (۱۵). گزارش‌هایی وجود دارد که آنتـی‌بیوتیـک‌هـای حاوی زنجیره NMTT سبب بروز سمیت در بیضه می‌شـود (۱۶). تزریق زیر جلدی روزانه ۱۰۰۰ میلی‌گرم بر کیلوگرم از Cefoperazonesodium (Cefobid) سـبب کـاهش جمعیـت سـلول‌هـای زایـشی و واکویلـه شـدن سیتوپلاسـم سلول‌های سـرتولی شـده و دوزهـای مـصرفی ۱۰۰تـا ۱۰۰۰ میلـی‌گـرم بـر کیلـوگـرم در روز نیـز باعـث کـاهش تعـداد اسپرماتیدها می‌شود (۱۷).

نتایج پژوهش حاضر نشان داد که میانگین هورمون‌های LH و تستوسترون اختلاف معنی‌داری بین گروه‌هـای تحـت مطالعـه نداشته است، ولی DHEA در گـروه تجربـی در مقایـسه بـا گروه حلال کاهش معنی‌داری داشته، مقـدار ایـن هورمـون در گروه حلال در مقایسه با شاهد افزایش معنی‌داری داشت، کـه این افزایش می‌تواند به دلیل استفاده از محلول در گروه حلال باشد، ولی از آنجایی‌که در گروه تجربی هم محلول و هم دارو استفاده شده است، دارو در گروه تجربی می‌تواند دلیل کاهش سطح این هورمون باشد.

هورمون محرک فولیکولی (FSH) در گروه تجربی نسبت بـه گروه حلال و شـاهد کـاهش معنـی‌داری نـشان داد. FSH از بخش قدامی هیپوفیز ترشـح و موجـب تحریـک سـلول‌هـای سرتولی می‌شود. این سلول‌ها (سرتولی) مایع مغذی لازم برای

تغذیه‌ی سلول‌های زایشی را فراهم کرده، ترشح و تبدیل اسپرماتوزوئید به اسپرم را تسریع می‌کنند. FSH با اتصال به سلول‌های سرتولی سبب ساخته شدن پروتئین مخصوص اتصال آندروژن ABP (Androgen Binding Protein) می‌شود. ABP یک گلیکو پروتئین است که تستوسترون به آن متصل می‌شود. ABP به فضای لوله‌های اسپرم‌ساز ترشح شده، در جریان این فرآیند با تستوسترون که به وسیله‌ی سلول‌های لیدیگ ساخته شده است با غلظت زیاد به مکان ساخت اسپرماتوژنز حمل می‌شود، انجام این مرحله نقش اساسی در اسپرماتوژنز دارد (۱۸). با توجه به کاهش FSH در مطالعه‌ی حاضر می‌توان انتظار اختلال در روند مراحل فوق را داشت. از آنجایی‌که FSH مانع از دژنره شدن طبیعی سلول‌های زایشی (Germinal) می‌شود (۱۹)، کاهش آن می‌تواند دلیلی برای کاهش فاکتورهای اسپرماتوژنز باشد. از طرفی سلول‌های بنیادی اسپرماتوژنز [Spermatogonial Stem Cells (SSCs)] اساس اسپرماتوژنز هستند که می‌توانند تعداد زیادی سلول‌های زایشی تمایز یافته ایجاد کنند. سلول‌های سرتولی از عوامل اصلی تنظیم کننده‌های SSCs هستند. یکی از مشارکت کننده‌های کلیدی در تنظیم SSCs, GDNF (Grow Derived Necrosis Factor). است که توسط سلول‌های سرتولی از تولد تا بزرگسالی تولید می‌شود. مسیر سیگنال‌دهی GDNF توسط FSH تنظیم می‌شود (۲۰). با توجه به اهمیت FSH در اسپرماتوژنز، به‌نظر می‌آید که علت کاهش سلول‌های جنسی محصول اسپرماتوژنز یعنی اسپرماتوگونی، اسپرماتوسیت اولیه، اسپرماتید و اسپرماتوزوئید، همچنین سلول‌های سرتولی و لیدیگ در گروه تجربی نسبت به گروه شاهد و حلال، کاهش این هورمون باشد.

نتیجه‌گیری

با توجه به کاهش معنی‌دار FSH در گروه تجربی و تاثیر این هورمون بر سلول‌های سرتولی و تاثیر این سلول‌ها در تغذیه‌ی سلول‌های زایشی و تبدیل اسپرماتوژنز به اسپرم و کاهش معنی‌دار فاکتورهای اسپرماتوژنز در گروه تجربی احتمال تاثیر منفی این دارو در تولید اسپرم و توان تولید مثلی نر وجود دارد. گرچه برای کسب نتایج دقیق‌تر احتیاج به مطالعات تکمیلی می‌باشد، اما پیشنهاد می‌شود در حال حاضر نیز استفاده از داروی سفیکسیم با احتیاط بیشتری صورت گیرد.

References

1- Brogden RN, Campoli-Richards DM. A review of its antibacterial activity. Pharmacokinetic properties amd therapeutic potential. *Drugs*. 1989; 38: 524-50.

2- Rawat D, Hasan AS, Capoor MR, et al. In vitro evaluation for gram-nagative bacteria. *Southeast Asian J Trop Med Public Health*. 2009; 40: 131-9.

3- Nakashima M, Uematsu T, Takiguchi Y, Kanamaru M. Phase I study of cefixime, a new oral cephalosporin. *Clin Pharmacol*. 1987; 27: 425-30.

4- Elander PR. Industrial production of beta_lactam antibiotics. *Appl microbial Biotechnol*.2003; 61: 385-92.

5- Wilton LV, Pearce GL, Martin RM, Mackay FJ, Mann RD. The outcomes of pregnancy in women exposed to newly marketed drugs in general practice in England. *Br J Obstet Gynecol*. 2005; 105: 882-9.

6- Hoover DM, Hoyt JA, Seyler DE, Abbott DL, Hoffman WP, Buening MK. Comparative effects of disulfiram and N-methyktetrazolethiol on spermatogenic development in young CD rats. *Toxicol Appl Pharmacol*. 1991; 107: 164-72.

7- Hoover DM, Buening MK, Tamura RN, Steinberger E. Effects of cefamandole on spermatogenic development of young CD rats. *Fundam Appl Toxicol*. 1989; 13: 737-46.

8- Moe JB, Sotani K, Manabe J, et al. Differential effects of cefmetazole sodium on the reproductive system of infant and pubertal male rats. *Fundam Appl Toxicol*.1989; 13: 146-55.

9- Timmermans LM. Modifications in spermatogenesis following antibiotic therapy. *Acta Urol Belg*.1989; 57: 35-46.

10- Khaki A, Gafari M, Ebrahimnezhad EA, Khaki AA. Study of inductive apoptosis by ciprofloxazine in rat testis. *J Gilan Uni Med Sci*. 2007; 61: 71-80.

11- White IG. The toxicity of some antibacterials for bull, ram, rabbit and human spermatozoa. *Aust J Exp Biol Med Sci*. 1954; 32: 41-8.

12- Demain. AL, Elander RP. The B-lactam antibiotics: Past, Present and Future. *Antonie Van Leeuwenhook*. 1999; 75: 5-19.

13- Shariati M, Mokhtari M, Shahidian SH. The effect of *Cuminum Cyminum* extract serum on testosteron level and its contraceptive effects on adult male rats. *J Zanjan Uni Med Sci*. 2005; 50: 8-13.

14- Fattahi E, Parivar K, Jorsaraei GA, Moghadamnia AK. The effects of diazinon on testosterone, FSH and LH levels and testicular tissue in mice. *Iranian J Reprod Medi*. 2009; 7: 59-64.

15- Schlegel PN, Chang TSK, Marshall FF. Antibiotics:potential hazards to male fertility. *Fertile Steril*. 1991; 55: 235-42.

16- Manson JM, Zolna LE, Kang YJ, Johnson CM. Effects of cefonicid and other cephalosporin antibiotics on male sexual dwvelopment in rats. *Antimicrob Agents Chemother*. 1987; 31: 991-7.

17- Mangi RJ, Greco J, Rayan J. Cefoperozone versus combination antibiotic therapy of hospital-acquired pneumonia. *Am J Med*. 1988; 84: 68-74.

18- Modaresi M. The effect of alcoholic extract of *Carthamus Tinctorius* on gonadohypophysis hormones axis and testis histology in laboratory mice. *J Zanjan Uni Med Sci*. 2005; 53: 1-7.

19- Sarkar M, Chaudhuri GR, Chattopadhyay A, Biswas NM. Effect of sodium arsenite on spermatogenesis, plasma gonadotrohins and testosteron in rats. *Asian J Androl*. 2003; 1: 27-31.

20- Dadoune JP. New insights into male gametogenesis: What about the spermatogonial stem cell niche? *Folia Histochemica Et Cytobiologica*. 2007; 45: 141-7.

Effects of Cefixime on the Testis Structure and Pituitary- Gonadal Hormones in Adult Balb/C Mice

Ahmadi Z[1], Ramezani M[2], Sohrabi D[3]

[1]Dept of Biology, Payamenoor University-Center of Tehran, Tehran, Iran

[2]Dept of Biology, Islamic Azad University, Ashtian Branch, Ashtian, Iran

[3]Dept of Anatomy, Faculty of Medicine, Zanjan University of Medical Sciences, Zanjan, Iran

Corresponding author: Ramezani M, Dept of Biology, Islamic Azad University, Ashtian Branch, Ashtian, Iran

Email: ramezani@mail.aiau.ac.ir

Received: 23 Dec 2009 **Accepted:** 19 May 2010

Background and Objective: Cefixime is an antimicrobial agent which has a widespread ability against various pathogens, especially gram-negative organisms. Today, physicians apply cephalosporins especially cefixime in a wide scale. Regarding the side effects of some of these antibiotics on reproductive system, this study was conducted to determine the effect of cefixime on pituitary- gonadal hormones, gonadotrophins and testes morphology in adult male mice.

Materials and Methods: Eighteen male mice (age: 12-16 weeks, weight: 35 ± 5 gr) were divided into three groups; control, sham and experimental (6 mice in each group). Experimental group received cefixime (0.5 gr/kg/day) as a solution in dimethyl solfoxide (DMSO) for 10 days; the sham group received only drug solvent (DMSO) via IP injection and the control group remained intact. The animals were weighed and sacrificed. Level of hormones was measured by Radioi Immuno Assay (RIA) method. Then, tissues were fixed in Buin's fixative. Sections were cut into 5 µm thicknesses and stained with Hematoxylin and Eosin (H& E). Data were analyzed using T-test and SPSS software.

Results: Count of spermatogenic, Sertoli and leydig cells and titer of FSH significantly decreased in the experimental group in comparison with the control and sham groups ($P<0.01$ and $P<0.05$). In the experimental group, DHEA hormone decreased significantly ($P<0.05$) in comparison with sham. No significant differences were seen in other factors between the groups.

Conclusion: Regarding physiological role of Sertoli cells during spermatogenesis, reduction of FSH hormone may lead to negative effects on the sperm production and reproductive potential of male mice.

Keywords: Cefixime, Testosterone, Gonadotrophins, Testis, Mice