

تأثیر مصرف عصاره‌ی آبی گیاه گلرنگ بر بروز ناهنجاری‌های چشمی در جنین موش سوری

دکتر صغری بهمن پور^۱، دکتر کتایون جاوید نیا^۲

خلاصه

سابقه و هدف: گلرنگ یکی از گیاهانی است که در بین مردم مصارف بسیاری دارد. در صنایع غذایی از آن جهت خوش رنگ کردن غذاها و شیرینی جات استفاده می‌شود و به دلیل خاصیت تنظیم قاعدگی، زنان در هنگام تاخیر قاعدگی از آن استفاده می‌کنند. احتمال تراژون بودن این ماده به هنگام مصرف در دوران حاملگی مطرح شده است، از این رو مطالعه‌ی حاضر به منظور بررسی تأثیرات چشمی احتمالی عصاره‌ی این گیاه بر روی جنین در سال ۱۳۸۰ تا ۱۳۸۱ در شیراز انجام شد.

مواد و روش‌ها: در این تحقیق تجربی ابتدا موش‌های سوری در شرایط مناسب آزمایشگاهی قرار گرفتند. سپس هر دو موش ماده‌ی بالغ و یک موش نر در قفس قرار داده شدند. بعد از جفت‌گیری، مشاهده‌ی پلاگ واژنی به عنوان حاملگی تلقی شد. موش‌های حامله به صورت تصادفی به دو گروه شاهد و مورد تقسیم شدند. به موش‌های گروه آزمایش در روزهای ۷ و ۸ به صورت تک دوز و در روزهای ۹ و ۱۰ به صورت چند دوز عصاره‌ی آبی گلرنگ به صورت داخل صفاقی تزریق شد و گروه شاهد فقط آب مقطر دریافت کردند. رحم موش‌ها در روز ۱۸ حاملگی تشریح و ناهنجاری‌های چشمی زیر نظر یک نفر متخصص چشم مورد مطالعه قرار گرفت. جهت تجزیه و تحلیل یافته‌ها از آزمون کای دو و دقیق فیشر استفاده شد.

یافته‌ها: به دنبال مصرف عصاره‌ی آبی گیاه گلرنگ که عوارضی نظیر نقص در تشکیل پلک، آب مروارید و اتصال عدسی به قرنیه در جنین‌ها مشاهده شد.

نتیجه‌گیری و توصیه‌ها: نتایج فوق نشان دهنده‌ی تأثیر سوء عصاره‌ی آبی گیاه گلرنگ بر روی جنین می‌باشد. با توجه به این تأثیرات، مادران باردار باید در مصرف خوراکی‌های رنگی و آغشته به گلرنگ احتیاط کنند.

واژگان کلیدی: گلرنگ، ناهنجاری چشمی، توکسیسیتی، جنین موش

مقدمه

انسان از زمان‌های قدیم، گیاهان را به عنوان خوراکی، چاشنی و دارو مورد استفاده قرار داده است. از جمله‌ی این گیاهان می‌توان گیاه گلرنگ^۱ را نام برد. این گیاه در صنعت غذایی و طب سنتی استفاده‌ی گسترده‌ای داشته و از مصر قدیم تا بابل و در آسیای صغیر و شرق هند مصرف می‌شده است (۱). چون این گیاه جهت خوش رنگ کردن و طعم دادن به غذاها، شیرینی‌ها و شربت‌ها کاربرد دارد، بنابراین به خاطر در دسترس و ارزان بودن، به جای زعفران و به عنوان زعفران تقلبی^۲ کاربرد دارد. مواد رنگی آن عبارتند کارتامین و ایزوکارتامین که در رنگ آمیزی پارچه‌ها به

کار می‌روند (۲). علاوه بر این اریتر و - آلکان ۶، ۸ دیولس، سافلاور زرد^۳ نیز از ترکیبات آن می‌باشد (۳، ۴). جوشانده‌ی آن به عنوان قاعده آور، ضد التهاب و تحلیل برنده‌ی تومور و ملین شناخته شده است (۳، ۵). با مروری بر تحقیقات گذشته معلوم شد که اثرات ضد توموری و تولید موتاسیون آن به اثبات رسیده است (۵، ۶)، اما تأثیرات تراژون آن در جنین به جز در یک مورد بررسی نشده است و تنها یک مطالعه در رابطه با بررسی تکامل لوله‌ی عصبی وجود دارد (۷). از این رو در تحقیق حاضر سعی شده است عوارض چشمی ناشی از تأثیرات تراژون گیاه گلرنگ مورد بررسی قرار گیرد.

^۱Carthamus tinctorius

^۲Bastard saffron

^۳Erythro-alkane 6, 8 diols, Safflower yellow

^۱ دکترای تخصصی علوم تشریحی، دانشیار دانشگاه علوم پزشکی شیراز

^۲ دکترای تخصصی داروسازی، دانشیار دانشگاه علوم پزشکی شیراز

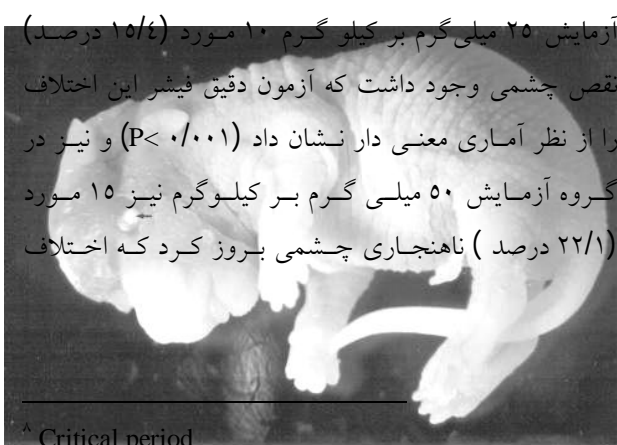
مواد و روش‌ها

جهت انجام این مطالعه‌ی تجربی گل‌های گیاه گلرنگ از عطاری تهیه و سپس توسط متخصص شناسایی شد. عصاره‌ی آبی آن توسط سوکسله تهیه و ضمن خشک کردن عصاره و تبخیر آن، غلظت نهایی معادل ۳۹ درصد به دست آمد. سپس موش‌های نر و ماده‌ی اوتبرد^۴ حدود یک ماه در شرایط مناسب آزمایشگاهی شامل ۱۲ ساعت نور و ۱۲ ساعت تاریکی به همراه آب و غذای معمولی قرار گرفتند. جهت جفت‌گیری، هر دو موش ماده‌ی بالغ و یک موش نر در غروب روز قبل در قفس گذاشته و صبح روز بعد مشاهده‌ی پلاگ واژنی^۵ به عنوان حاملگی تلقی شده و روز صفر حاملگی مشخص شد. ۱۰۰ سر موش حامله به دو گروه کنترل و آزمایش تقسیم شدند. به موش‌های گروه آزمایش به ترتیب در روزهای ۷ و ۸ به صورت تک دوزی^۶ و در روزهای ۹ و ۱۰ به صورت چند دوزی^۷ عصاره‌ی آبی گلرنگ و به گروه شاهد فقط آب مقطر به صورت درون صفاقی تزریق گردید. کلیه‌ی تزریقات مذکور در دوره‌ی بحرانی جنینی انجام شد. دوز دریافتی چهار گانه شامل غلظت‌های ۵۰، ۲۵، ۱۰ و ۱ میلی‌گرم بر کیلوگرم وزن بدن بود که برای هر کدام سه گروه متفاوت (به یک گروه در روز ۷، به یک گروه در روز ۸، به گروه دیگر در روز ۹ و ۱۰ دوزهای مختلف گیاه گلرنگ تزریق شد) و در مجموع ۱۳ گروه در نظر گرفته شد. سپس در روز ۱۸ حاملگی موش‌ها به صورت در رفتگی گردنی^۹ تشریح و ضمن باز نمودن شاخ‌های رحم، جنین‌ها خارج و ابتدا در محلول سرم فیزیولوژی مورد بررسی قرار گرفتند و سپس در فرمالین ۱۰ درصد جهت بررسی ناهنجاری‌های ناشی از تزریق عصاره‌ی گلرنگ ثابت شدند. سپس عوارض چشمی توسط استریومیکروسکوپ مورد مطالعه قرار گرفت. جهت حصول اطمینان از عوارض چشمی با متخصص چشم

مشورت شده و با دستگاه‌های مخصوص چشم پزشکی ناهنجاری‌های فوق با دقت شناسایی شدند. میزان بروز ناهنجاری‌های چشمی در گروه‌های مورد مطالعه با آزمون‌های دقیق فیشر و کای دو مورد قضاوت آماری قرار گرفت.

یافته‌ها

نتایج نشان داد که موش‌های مورد تزریق دوزهای پایین یعنی ۱ و ۱۰ میلی‌گرم بر کیلوگرم گیاه گلرنگ از لحاظ ناهنجاری چشمی دارای عوارض خاصی نبوده و ظاهر آن‌ها شبیه گروه کنترل (۷۸ جنین) بود، ولی جنین‌هایی که با دوزهای بالاتر یعنی ۲۵ میلی‌گرم (۶۵ جنین) و ۵۰ میلی‌گرم بر کیلوگرم (۶۸ جنین) تماس داشتند دارای ناهنجاری‌های شدید چشمی بودند. این علائم شامل آب مروارید و اتصال قرنیه به عدسی بود که تحت عنوان چسبندگی لتوکورنه آل^{۱۰} یا آنورمالی پیتز^{۱۱} نامیده می‌شود. از جمله عوارض چشمی دیگر نقص در تشکیل پلک‌ها بود. با توجه به عدم وجود کامل پلک‌ها، چشم‌ها حالت بیرون زدگی داشتند. به طوری که کره‌ی چشم از حلقه بیرون آمده و پلک روی آن‌ها را نپوشانده بود (شکل ۱). جدول (۱) فراوانی ناهنجاری‌های چشمی را در گروه کنترل، گروه آزمایش ۲۵ میلی‌گرم بر کیلوگرم و گروه آزمایش ۵۰ میلی‌گرم بر کیلوگرم را نشان می‌دهد و بیان‌گر آن است که در گروه کنترل هیچ‌گونه ناهنجاری چشمی بروز نکرده ولی در گروه



^۸ Critical period

^۹ Cercical Dislocation

^{۱۰} Lentocorneal adhesion

^{۱۱} peter's anomaly

^۴ Outbred

^۵ Vaginal plug

^۶ Single dose

^۷ Multidose

از این نوع رنگ‌های غذایی متداول می‌باشد. گلرنگ یکی از انواع رنگ‌های گیاهی فوق بوده که در بازار به وفور یافت شده و عصاره‌ی آن همیشه به عنوان یک رنگ دهنده‌ی غذایی مطلوب و معمول مطرح بوده است. در مطالعه‌ی تغییرات کروموزومی که در نتیجه‌ی مصرف گیاه گلرنگ حاصل می‌شود گزارش شده است (۶). مشتقات اریتر و الکان‌های ۸-۶ دی ال عصاره‌ی گلرنگ به عنوان ضد تومور (۴) و مشتقات تریترین^{۱۲} الکل آن نیز به عنوان ضد التهاب معرفی گردیده است (۹). شای به تاثیر عصاره‌ی گلرنگ بر روی گیرنده‌های آلفا و انقباض عروق رحمی اشاره کرده است (۱۰). محمودیان نیز به تاثیر گیاه گلرنگ بر روی تشکیل لوله عصبی اشاره کرده است (۷). با توجه به گزارش‌های فوق و نتایج حاصل از این تحقیق می‌توان گفت که گلرنگ با دارا بودن خاصیت ضد تقسیم و تکثیر سلولی^{۱۳} توانسته است روی تشکیل پلک اثر کرده و از مهاجرت سلول‌های ستیغ عصبی^{۱۴} ممانعت کرده و یا ضمن مهاجرت، قادر به تقسیم نبوده و در نتیجه، ناحیه‌ی اطاق قدامی چشم^{۱۵} تشکیل نشده و به همین دلیل عدسی چشم به قرنیه متصل شده و ناهنجاری پیتز حاصل شده است. از طرفی می‌توان تاثیر انقباضی گیاه گلرنگ بر روی عروق که منجر به ایسکمی و هیپوکسی می‌شود را به عنوان عامل مولد عوارض چشمی مذکور دانست. در مجموع با توجه به عوارض فوق باید مادران باردار را از خوردن مواد آغشته به این گیاه بر حذر کرد. با توجه به خاصیت ضد تقسیم سلولی و هم‌چنین عوارض ایسکمیک آن بهتر است که افراد معمولی نیز در استفاده از آن احتیاط لازم را به عمل آورند.

شکل ۱ - جنین با ناهنجاری چشمی، پیکان آب مروراید و نقص پلکی را نشان می‌دهد.

معنی داری را با گروه کنترل نشان داد ($P < 0/0001$) ولی بین دو گروه ۲۵ و ۵۰ میلی گرم بر کیلو گرم اختلاف معنی داری مشاهده نشد ($P < 0/7$).

جدول ۱ - توزیع فراوانی بروز نقایص چشمی در موش‌های سوری دریافت کننده‌ی گیاه گلرنگ در مقایسه با گروه کنترل، شیراز ۱۳۸۰-۸۱

گروه	موارد نقص چشمی	
	مثبت	منفی
کنترل	۰	۷۸ (۱۰۰)*
گروه آزمایش (۲۵ میلی‌گرم بر گیلوگرم)	۱۰ (۱۵/۴)	۵۵ (۸۴/۶)**
گروه آزمایش (۵۰ میلی‌گرم بر گیلوگرم)	۱۵ (۲۲/۱)	۵۳ (۷۷/۹)*

* اعداد داخل پرانتز بیان‌گر درصد است. $P < 0/001$

بحث

مطالعه‌ی حاضر نشان داد که مصرف گیاه گلرنگ در دوزهای بالا در دوران بارداری می‌تواند منجر به بروز ناهنجاری‌های چشمی متعدد در جنین موش‌های سوری شود. رنگ‌های خوراکی معمولاً از بهترین موادی هستند که ظاهر غذاها را تغییر می‌دهند (۸). از طرفی نیز مصرف کنندگان مواد غذایی به ظاهر خوراکی‌ها علاقه‌ی خاصی نشان می‌دهند. با توجه به استقبال مردم از رنگ‌های خوراکی طبیعی که با هزینه‌ی کمتر قابلیت دسترسی بیشتری دارند، بنابراین استفاده

¹² Triterpene

¹³ Antimitotic

¹⁴ Neural crest

¹⁵ Anterior chamber

منابع

- 1- Dermarderosin A. *The Review of Natural Products*. 1 st ed. Missouri: Lippincott Williams & wilkins; 2001:518-23.
- ۲ - خواجه پور محمد رضا. *تولید نباتات صنعتی*، جلد سوم. اصفهان: انتشارات دانشگاه صنعتی اصفهان، ۱۳۷۰، صفحات ۳۲-۲۳.
- ۳ - میر حیدر حسین. *معارف علوم گیاهی*. (کاربرد گیاهان و پیشگیری و درمان بیماری‌ها)، جلد دوم. چاپ اول. تهران: دفتر نشر فرهنگ اسلامی، ۱۳۷۲، صفحات ۱۰-۴۰.
- 4- Yasaukawa K, Akihisa T, Kaminaga T, Kanno H, Kumaki K, Tamura T. Inhibitory effects of alkane-6-8- Diols, the components of Safflower on tumor promotion in two stage carcinogenesis. *Oncology* 1996; 53:133-6.
- ۵ - زرگری علی. *گیاهان دارویی*، جلد سوم. چاپ پنجم. تهران: انتشارات دانشگاه تهران، ۱۳۷۱، صفحات ۳۸-۳۳.
- 6- Yin X, Liu D, Wang H, Zhou Y. A study on the mutagenicity of 102 raw pharmaceuticals used in Chinese traditional medicine. *Mutat Res* 1991; 26(1):73-82.
- 7-Mahmoudian M, Nobacht M, Fattahi M, Milanian I, Rahbar N. A study of the teratogenic and cytotoxic effects of safflower extract. *J of Ethnopharmacol* 2000; 73:453-9.
- 8- Ghorpade VM, Deshpande SS, Salukhe Dk. *Food Colors*. In: Maga JA, Tu AT (editors). *Food Toxicology*. New York: Marcel Decker 1994; 170-209.
- 9- Akihisa T, Yasaukawa K, Oinuma H, et al. Triterpene alcohols from the flowers of compositae and their anti-inflammatory effects. *Phytochemistry* 1994; 43(6):1255-60.
- 10 -Shi M, Chung L, He G. Stimulating action of Carthamus Tinctorius L. Angelica Sciences (Olive) Diels and leornurus sibiricus. L. on the uterus. *Chang Kuo Chung Yao Tsa Chin* 1995;20(3):173-5.