

بررسی اثرات هگزامتیلن تترآمین بر تعداد ماست سل‌های موجود در لایه‌ی احشایی پرده‌ی

جنب ریه‌ی موش‌های صحرایی آلوده به سولفور - موستارد

زهرا عبدی^۱، دکتر سید همایون صدرایی^۲، غلامرضا کاکا^۳، دکتر مهوش جعفری^۴، دکتر مهدی صابری^۵،

دکتر محمدحسن حسینی اکبری^۶، دکتر حسین دشت‌نورد^۷، علی پندوه^۸

نویسنده‌ی مسئول: تهران، دانشگاه علوم پزشکی بقیه‌ا... (عج)، پژوهشکده‌ی طب رزمی، مرکز آسیب‌های شیمیایی h_sadraie@yahoo.com

دریافت: ۸۷/۹/۲۴ پذیرش: ۸۷/۱۲/۴

چکیده

زمینه و هدف: سولفور - موستارد عامل شیمیایی تاول‌زا می‌باشد که به عنوان یک تهدید نظامی به شمار می‌رود. استنشاق گاز موستارد باعث التهاب و آسیب راه‌های هوایی و برونشبول‌ها می‌شود. ماست سل‌ها در واکنش‌های دفاعی نظیر مواجهه با ترکیبات شیمیایی مانند سولفور - موستارد، افزایش می‌یابد. اثر حفاظتی هگزامتیلن تترآمین در محیط کشت بر سلول‌های ریه‌ی انسان در برابر سولفور - موستارد گزارش شده است. همچنین اثرات مثبت هگزامتیلن تترآمین در محیط *in vivo* در برابر عامل شیمیایی فسژن مؤثر نشان داده شده است. هدف از این مطالعه بررسی میزان تأثیر هگزامتیلن تترآمین بر تعداد ماست سل‌های موجود در پرده‌ی جنب موش‌های صحرایی نر آلوده به سولفور - موستارد می‌باشد.

روش بررسی: در این تحقیق از تعداد ۲۷ موش صحرایی نر بالغ از نژاد آلبینو - ویستار به وزن 20 ± 20 گرم استفاده شد. موش‌ها به صورت تصادفی به ۵ گروه شامل گروه نرمال سالین، گروه فقط هگزامتیلن تترآمین (فقط دارو)، گروه فقط سولفور - موستارد، گروه دارو قبل از مواجهه با سولفور - موستارد و گروه دارو بعد از مواجهه با سولفور موستارد، تقسیم شدند. گروه فقط سولفور موستارد، قبل و بعد از مواجهه محلول سولفور - موستارد را و گروه اول نرمال سالین را به صورت داخل تراشه‌ای دریافت نمودند. سه گروه فقط دارو، به مدت ۱۴ روز دارو را قبل از مواجهه به صورت داخل صفاقی دریافت کردند. در پایان آزمایش‌ها تغییرات وزن بدن، میزان آسیب بافت ریوی و نیز تعداد ماست سل‌های موجود در لایه‌ی احشایی پرده‌ی جنب موش‌ها در گروه‌های مختلف مورد بررسی و مقایسه قرار گرفت.

یافته‌ها: نتایج حاصل از شمارش ماست سل‌ها در گروه‌های مختلف افزایش معنی‌دار میانگین تعداد ماست سل‌ها در گروه فقط سولفور موستارد (*HD*) در مقایسه با گروه سالین و فقط دارو (*HMT*) را نشان داد. همچنین مقایسه‌ی میانگین تعداد ماست سل‌های گروه *HD* در مقایسه با گروه‌های قبل و بعد از مواجهه معنی‌دار و نشان‌دهنده‌ی کاهش میانگین تعداد ماست سل‌های گروه قبل و بعد از مواجهه نسبت به گروه *HD* بود. **نتیجه‌گیری:** هگزامتیلن تترآمین دارای اثرات محافظتی و درمانی بر بافت ریه در برابر سولفور - موستارد می‌باشد.

واژگان کلیدی: سولفور - موستارد، پرده‌ی جنب احشایی، ماست سل، هگزامتیلن تترآمین، موش صحرایی نر

-
- ۱- دانشجوی کارشناسی ارشد علوم تشریح، بیمارستان تأمین اجتماعی زنجان
 - ۲- دکترای علوم تشریح، استادیار دانشگاه علوم پزشکی بقیه‌ا... (عج)
 - ۳- دانشجوی دکترای علوم تشریح، مربی دانشگاه علوم پزشکی بقیه‌ا... (عج)
 - ۴- دکترای بیوشیمی، دانشیار دانشگاه علوم پزشکی بقیه‌ا... (عج)
 - ۵- دکترای فارماکولوژی، دانشگاه علوم پزشکی بقیه‌ا... (عج)
 - ۶- متخصص پاتولوژی، استادیار دانشگاه علوم پزشکی بقیه‌ا... (عج)
 - ۷- کارشناس ارشد ایمونولوژی، مربی دانشگاه علوم پزشکی بقیه‌ا... (عج)

مقدمه

گاز خردل یا سولفور-مستارد اولین بار در جنگ جهانی اول و در طی سال‌های ۱۹۳۶ تا ۱۹۸۴ میلادی به عنوان سلاح شیمیایی مورد استفاده قرار گرفت (۱). سولفور-مستارد یک ترکیب الکتروفیلیک و الکیل‌کننده است (۲ و ۳). استنشاق سولفور-مستارد باعث التهاب راه‌های تنفسی، آسیب به بافت اپی‌تلیال آن و آزاد شدن واسطه‌های التهابی در ریه می‌شود (۴). ارتشاح سلول‌های التهابی و افزایش پلی‌مرفونوکلرها (گلبول‌های سفید چندهسته‌ای) که واسطه‌های مهمی در التهاب به شمار می‌روند از جمله عوارض ریوی ناشی از آلودگی به این عامل می‌باشد (۵). تحقیقات بر روی حیوانات آزمایشگاهی کاهش وزن، ادم ریوی، خونریزی آلوئولی، پرخونی مخاط تنفسی و نیز مرگ سلولی بافت ریوی را نشان داده است (۶، ۷ و ۸). افزایش ضخامت غشای پایه‌ی برونشی، آتلکتازی و نیز رسوب ماده‌ی ائوزینوفیلیک و در نهایت فیبروز بافت بینابینی ریه پس از مواجهه با سولفور-مستارد گزارش شده است (۹). ایمانی و همکاران افزایش تعداد ماست‌سل‌ها و ارتشاح لنفوسیت‌ها همراه با ادم برونشیولی و آلوئولی را در موش‌های صحرایی آلوده به سولفور-مستارد گزارش کرده‌اند (۱۰). تحقیقات نشان داده است که پس از مواجهه‌ی ریه‌ی موش با سولفور-مستارد، تجمع سلول‌های التهابی و واکنش‌های التهابی شروع شده و ۴۸ ساعت پس از آن به حداکثر میزان خود می‌رسد و بعد از هفت روز واکوئوله شدن و تورم سلول‌های پارانشیم بافت ریه مشاهده می‌گردد (۱۱). همچنین سولفور-مستارد، در محیط کشت موجب افزایش هیستامین، افزایش فعالیت پلاسمینوژن و پروستاگلندین E_2 در مقایسه با گروه کنترل می‌شود (۱۲). محققین بر این باورند که میزان هیستامین، هپارین، لکوترین‌ها، پروستاگلندین E_2 و گیرنده‌های IgE پس از مواجهه با سولفور-مستارد افزایش می‌یابد (۱۳). به نظر می‌رسد که رابطه‌ای بین پیدایش بافت

تومورال و ماست‌سل‌ها وجود دارد (۱۴). هگزامتیلن تتراآمین [Hexamethylenetetramine (HMT)] دارویی است با خاصیت ضدالتهابی و ضدباکتریایی که برای درمان عفونت‌های کلیه و مجاری ادرار مورد استفاده قرار می‌گرفته است. HMT در ساختار خود دارای ۴ اتم نیتروژن نوکلئوفیلیک می‌باشد که به نظر می‌رسد توانایی واکنش با سولفور-مستارد را داشته و اثرات سوء آن را بر سلول‌های بدن کاهش می‌دهد (۱۵، ۱۶ و ۱۷). اثرات محافظتی HMT در محیط کشت بر سلول‌های نوموسیت II آلوده به سولفور-مستارد گزارش شده است (۱۶). همچنین HMT دارای اثرات محافظتی بر سلول‌های بدن در برابر عامل شیمیایی فسژن بوده است (۱۸).

مطالعات انسانی نشان می‌دهد که سولفور-مستارد باعث تنگی نفس، خس‌خس سینه، آزدگی حنجره، تخریب مخاط بینی و تنفسی و برونشیت همراه با نکروز مخاط شده است (۱۹). استنشاق مقادیر زیاد سولفور-مستارد باعث تخریب اپی‌تلیوم تنفسی، ادم برونش، پرخونی عروق، ارتشاح سلول‌ها در لایه‌ی زیرمخاط، واکوئله شدن سیتوپلاسم و در نهایت ادم ریوی و عوارض شدید تنفسی می‌شود (۲۰ و ۲۱). در این تحقیق برای اولین بار از HMT جهت حفاظت و درمان بافت‌های ریه در موش صحرایی آلوده به سولفور-مستارد استفاده شد. هدف از این مطالعه بررسی تعداد ماست‌سل‌ها در پرده‌ی جنب احشایی در گروه‌های مختلف موش صحرایی نر به عنوان شاخص التهاب بوده است.

روش بررسی

در این تحقیق تعداد ۲۷ موش بزرگ صحرایی نر نژاد ویستار و سه ماهه از مؤسسه‌ی تحقیقاتی پاستور به وزن 200 ± 20 گرم تهیه شد. حیوانات در شرایط یکسان از نظر غذا، نور، آب و حرارت نگهداری شدند. سپس به صورت

از نمونه‌ها تهیه و برای بررسی بافت ریه از رنگ‌آمیزی هماتوکسیلین-انوزین و جهت بررسی ماست سل‌های پرده‌ی جنب از رنگ‌آمیزی تولویدین‌بلو استفاده شد. ماست سل‌های موجود در پلور احشایی با استفاده از میکروسکوپ نوری Zenit) با بزرگ‌نمایی ۱۰۰۰ شمارش شد. شمارش در ۲۰ ناحیه (سطح هر ناحیه برابر ۱۴۱۰۰ میکرومربع) در هر نمونه به طور تصادفی انجام شد.

تجزیه و تحلیل آماری: تمام مقادیر بر حسب Mean±SEM ارائه شده است. اطلاعات به دست آمده توسط روش آماری آنالیز واریانس یک طرفه (ANOVA) و آزمون TUKEY مورد مقایسه قرار گرفت. سطح معنی‌داری $P < 0/05$ در نظر گرفته شد.

یافته‌ها

تغییرات وزن بدن موش‌ها: وزن موش‌ها در مدت ۱۴ روز تغییر کرد. مقایسه‌ی میانگین وزن بدن گروه نرمال‌سالین (۴۸/۸۰+۵/۴۰) با گروه‌های HD (۱۴/۲۹+۷۴/۴۰-)، Pre (۳۲/۲۰+۷/۰۶)، Post (۴/۶۰+۷/۵۵-) اختلاف معنی‌داری را نشان داد که نشانگر افزایش وزن بدن موش‌های گروه نرمال‌سالین در مقایسه با گروه‌های HD، Pre (P<0/001) و Post (P<0/01) بوده است. از سوی دیگر مقایسه‌ی میانگین وزن بدن گروه HMT (۴۹/۲۹+۶/۸۱) با گروه‌های Pre، Post و HD نیز دارای اختلاف معنی‌دار (P<0/001) بوده که نشانگر افزایش میانگین وزن موش‌های گروه HMT در مقایسه با گروه‌های Pre، Post و HD بوده است. به علاوه مقایسه‌ی میانگین وزن بدن گروه HD با گروه Post نیز اختلاف معنی‌دار (P<0/001) را نشان داد که نشانگر کاهش میانگین وزن گروه HD نسبت به گروه Post بوده است. ولی اختلاف معنی‌داری در میانگین وزن دو گروه Pre و HD مشاهده نشد (نمودار ۱).

تصادفی در پنج گروه قرار گرفتند. سولفور-موستارد (تهیه شده از وزارت دفاع و پشتیبانی نیروهای مسلح) به صورت محلول ۰/۵ درصد (سولفور-موستارد به میزان ۰/۵ میکرولیتر در ۱۰۰ میکرولیتر نرمال‌سالین) آماده شد و داروی هگزامیلن‌ترآمین (HMT) از شرکت سینادارو تهیه گردید. تمام موش‌ها در شروع و پایان آزمایش وزن شدند.

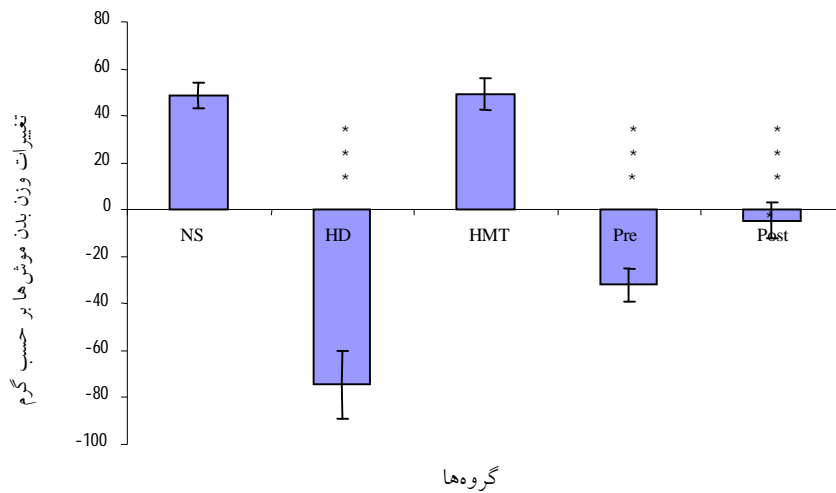
گروه اول (NS): نرمال‌سالین به میزان ۱۰۰ میکرولیتر به ازای هر کیلوگرم وزن موش، یک‌بار به صورت داخل‌تراشه‌ای تحت بیهوشی با استفاده از کاتتری به ضخامت ۱/۵ میلی‌لیتر و طول ۵ سانتی‌متر تزریق شد (۵ موش).

گروه دوم (HMT): داروی HMT به صورت داخل‌صفافی به میزان ۷/۵ میلی‌گرم به ازای هر کیلوگرم وزن موش تزریق شد (۷ موش).

گروه سوم (HD): محلول سولفور-موستارد ۰/۵ درصد به میزان ۱۰۰ میکرولیتر به ازای هر کیلوگرم وزن موش به صورت داخل‌تراشه‌ای تنها یک‌بار تزریق شد (۵ موش).

گروه چهارم قبل از مواجهه (Pre): جهت حفاظت از بافت ریه در برابر سولفور-موستارد، یک ساعت قبل از دریافت محلول سولفور-موستارد ۰/۵ درصد، داروی HMT به صورت داخل‌صفافی تزریق شد (۵ سر موش).

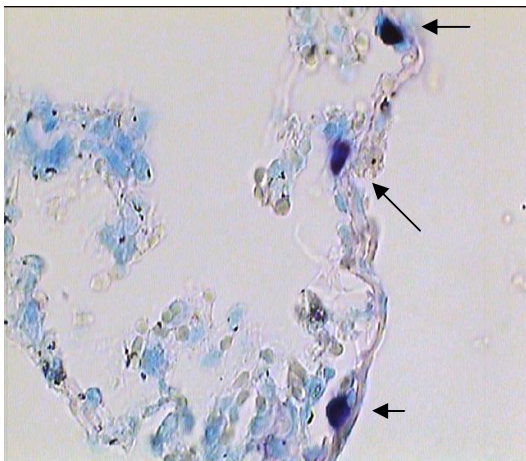
گروه پنجم پس از مواجهه (Post): ۱۰ دقیقه بعد از دریافت محلول سولفور-موستارد ۰/۵ درصد، به منظور درمان سریع با HMT پس از مواجهه حیوانات با سولفور-موستارد، داروی HMT به صورت داخل‌صفافی تزریق شد (۵ موش) (میزان محلول سولفور-موستارد و دارو در گروه‌های فوق یکسان بود). گروه‌های ۲، ۴ و ۵ به مدت ۱۴ روز، روزانه یک‌بار HMT را به صورت داخل‌صفافی دریافت نمودند. بعد از گذشت ۱۴ روز حیوانات کشته شدند. از ناحیه‌ی قاعده‌ی لوب خلفی ریه راست به اندازه ۵ میلی‌متر مکعب نمونه‌برداری شد. نمونه‌ها در محلول فرمالین ۱۰ درصد فیکس شد و پس از انجام پردازش بافتی، مقاطع ۵ میکرونی



نمودار ۱: تغییرات میانگین وزن بدن در مدت ۱۴ روز

*** P < ۰/۰۰۱

مقایسه با گروه HMT با گروه‌های Pre و Post دیده نشد. مقایسه‌ی میانگین تعداد ماست سل‌ها بین گروه نرمال‌سالین و HD (۱۵/۸+۱/۷۸) اختلاف معنی‌داری را نشان داد (P < ۰/۰۰۱)، که نشانگر افزایش معنی‌دار میانگین تعداد ماست سل‌ها در گروه HD بود (شکل ۱).

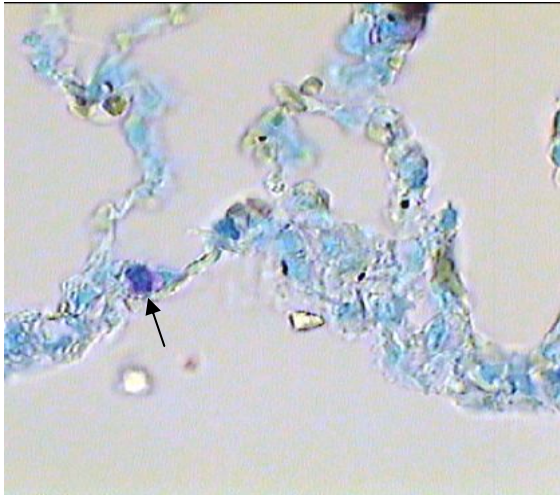


شکل ۱: افزایش تعداد ماست سل در گروه HD نسبت به گروه‌های دیگر. رنگ‌آمیزی تولویدین بلو. بزرگنمایی ۱۰۰۰

بررسی حاصل از مطالعه‌ی بافت ریوی: مقاطع بافت‌های ریوی گروه HD، Pre و Post، ادم ریوی، خونریزی و کلاپس آلوئولی را نشان داد که در گروه HD این تغییرات شدیدتر بود. میزان تغییرات بافتی در گروه Pre در مقایسه با گروه Post بیشتر به دست آمد، در حالی که در گروه Post میزان آسیب بافتی کمتر بود. در گروه‌های NS و HMT تغییرات پاتولوژیک مشاهده نشد.

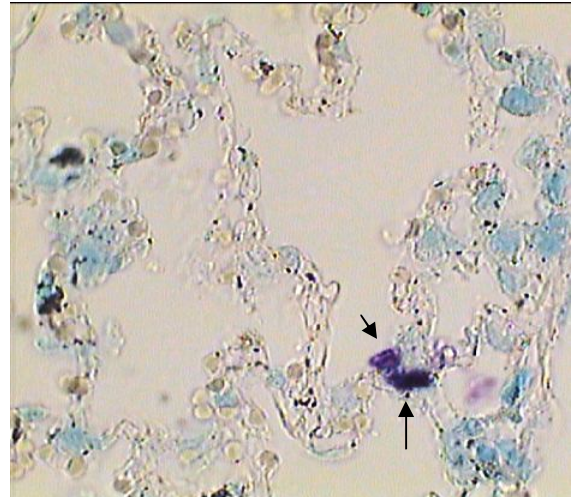
تعداد ماست سل‌ها در پرده‌ی جنب: نتایج حاصل از شمارش تعداد ماست سل‌ها در گروه‌های مختلف نشان داد که هیچ اختلاف معنی‌داری در میانگین تعداد ماست سل‌ها در گروه NS (۴/۳+۰/۳۷) در مقایسه با گروه HMT (۶/۳۶+۰/۴۲) وجود نداشت. از سویی دیگر میانگین تعداد ماست سل‌ها در گروه Pre (۸/۲+۰/۸۶) در مقایسه با گروه Post (۷/۴+۰/۶۶) و نیز مقایسه‌ی میانگین تعداد ماست سل‌ها در گروه NS با میانگین تعداد این سلول‌ها در گروه Pre و Post اختلاف معنی‌داری را نشان نداد. هم‌چنین هیچ‌گونه اختلاف معنی‌داری در میانگین تعداد ماست سل‌ها در

نشان‌دهنده‌ی کاهش معنی‌دار میانگین تعداد ماست‌سل‌های گروه *Pre* و *Post* نسبت به گروه *HD* بود. (شکل ۲، ۳ و نمودار ۲).

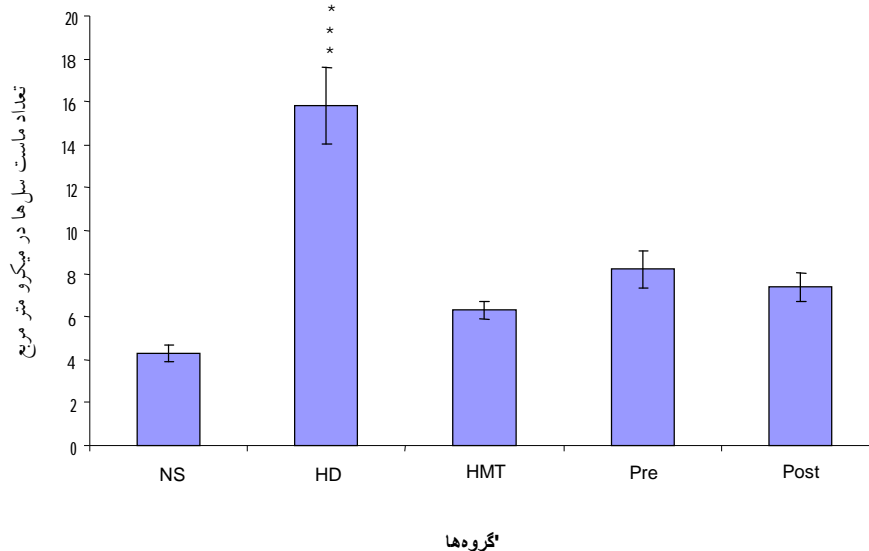


شکل ۳: کاهش بیشتر تعداد ماست‌سل در گروه *Post*. نسبت به گروه *HD*، رنگ آمیزی تولویدین بلو. بزرگنمایی ۱۰۰۰

از سویی دیگر اختلاف معنی‌داری در میانگین تعداد ماست‌سل‌ها در گروه *HD* در مقایسه با گروه *HMT* ($P < 0/001$) ملاحظه شد و مقایسه‌ی میانگین تعداد ماست‌سل‌های گروه *HD* با گروه‌های *Pre* و *Post*



شکل ۲: کاهش بیشتر تعداد ماست‌سل در گروه *Pre*. نسبت به گروه *HD*، رنگ آمیزی تولویدین بلو. بزرگنمایی ۱۰۰۰



نمودار ۲: میانگین تعداد ماست‌سل در گروه‌ها مختلف

*** $P < 0/001$

بحث

سولفور - موستارد یک عامل الکیله‌کننده قوی می‌باشد که با ایجاد یون اپی‌سولفونوم با نوکلئوفیل‌های همانند گلوکاتایون، تری‌پتیدها، اسیدهای آمینه، DNA و آب واکنش داده (۲۲)، باعث کاهش گلوکاتایون، افزایش رادیکال‌های آزاد و پراکسیداسیون لیپیدی می‌شود (۲۳).

نتایج تحقیق حاضر نشان داد که وزن بدن موش‌ها در هر ۳ گروه Pre، Post و HD کاهش یافته، این کاهش وزن در گروه HD و Pre بیشتر بود. این اختلاف در کاهش بیشتر با گروه Post معنی‌دار بوده است.

تحقیقات لاکشما و همکاران (۶) نیز نشان‌دهنده‌ی کاهش معنی‌دار وزن بدن حیوانات پس از مواجهه با سولفور - موستارد بوده است. آن‌ها علت این امر را مصرف کمتر آب و غذا در گروه HD نسبت به گروه کنترل عنوان کرده‌اند. نتایج ویجاراگوان و همکاران نیز بیانگر همین موضوع است (۷ و ۲۴) و با نتایج تحقیقات ما همسویی دارد. نتایج هیستوپاتولوژی حاصل از مطالعات حاضر نیز نشان‌دهنده‌ی مواردی از خونریزی، پرخونی شدید و ادم ریوی در گروه‌های HD، Pre و Post می‌باشد.

در مطالعات رگیز نیز مانند مطالعه‌ی ایمانی و همکاران (۱۰) در موش‌های صحرائی که سولفور - موستارد را به صورت داخل‌صفاقی دریافت نموده‌اند، ارتشاح لنفوسیت‌ها همراه با ادم برونشیول‌ها و دیواره‌های بین‌آلوئولی گزارش شده و به‌هم‌ریختگی نظم دیواره‌های بین‌آلوئولی و افزایش ارتشاح سلول‌های آماسی نیز مشاهده شده است (۹، ۱۱ و ۲۵). در این مطالعات تأثیر سولفور - موستارد را با دوزهای مختلف بر ریه‌ی موش بررسی کرده و افزایش ضخامت غشای پایه‌ی برونش‌ها، ارتشاح همراه با ادم، آلتکتازی، رسوب ماده‌ی ائوزینوفیلی، فیروز در بافت بینابینی ریه را گزارش نموده‌اند. این نتایج با یافته‌های تحقیق حاضر همسو می‌باشد، زیرا در این تحقیق نیز ارتشاح سلولی همراه با ادم در برونشیول‌ها و

دیواره‌ی آلوئولی در بافت اپی‌تلیال ریه، افزایش التهاب و همچنین پرخونی عروق ریوی، خونریزی در کیسه‌های هوایی دیده شده است (۹، ۱۰ و ۲۵).

در این مطالعه مشخص گردید که شدت عوارض ریوی در گروه HD در مقایسه با گروه Pre و Post بالا بوده و این عوارض ایجاد شده در ریه‌ی حیوانات گروه Post در مقایسه با گروه Pre و HD به شدت کاهش یافته است که نشانگر اثرات درمانی بالای HMT نسبت به اثرات محافظتی آن می‌باشد. ماست‌سل‌ها در بسیاری از بافت‌ها و دستگاه‌ها همانند پوست، دستگاه گوارش، مجاری تنفسی و ریه‌ها که به طور دایم در معرض مواد و عوامل بیگانه هستند به سرعت حاضر شده و در پاسخ‌های ایمنولوژیک و واکنش‌های التهابی شرکت می‌کنند (۲۶). به علت دارا بودن واسطه‌های گوناگون مانند ترومبوکسان‌ها، فاکتور فعال‌کننده‌ی پلاکتی [Platelet Activator Factor (PAF)]، هیستامین، پروستاگلندین‌ها و لکوترین‌ها بر انقباض عضلات صاف افزایش نفوذپذیری عروق و شیموتوکسیک نوتروفیل‌ها تأثیر می‌گذارند (۱۳ و ۲۷). بعضی از واسطه‌های رها شده از ماست‌سل‌ها باعث رشد سرطان از طریق افزایش فاکتورهای رگ‌زایی می‌شوند (۲۸). نتایج تحقیقات نشان داده که سولفور - موستارد می‌تواند آثار فیروز در ریه برجا گذارد (۲۲، ۲۵ و ۲۹) و محققین وجود ارتباط بین تعداد ماست‌سل‌ها و میزان فیروز ریوی را گزارش نموده‌اند و نشان دادند که ماست‌سل‌ها نقش مهمی در آسیب‌شناسی فیروز ریه مثلاً در بیماری اسکرودرمی دارد (۳۰).

در مطالعه‌ی ایمانی و همکاران (۱۰) افزایش معنی‌دار تعداد ماست‌سل‌ها در لایه‌ی احشایی پرده‌ی جنب ریه‌ی این موش صحرائی در مقایسه با گروه کنترل گزارش شده است و افزایش تعداد ماست‌سل‌ها را به میزان دوز سولفور - موستارد وابسته دانسته‌اند. نتایج ایشان مؤید یافته‌های تحقیق حاضر می‌باشد. زیرا تعداد ماست‌سل‌ها در گروه HD در مقایسه با

واکنش سریع بین HMT و فسژن مانع از عمل الکیله‌کننده فسژن بر ماکرومولکول‌های سلولی گشته است (۱۸). از سویی HMT در محیط کشت نیز دارای اثرات محافظتی بر سلول‌های پنوموسیت انسانی A549 در برابر سولفور-موستارد بوده است (۱۷). مطالعات آندرو و لیندسی (۱۶) نشان داد که HMT در مواردی که همزمان با سولفور-موستارد به محیط کشت افزوده می‌شود توانایی حفاظتی داشته و همچنین زمانی که پیش از سولفور-موستارد به محیط افزوده می‌شود، نقش محافظتی معنی‌داری دارد و این نتایج مشابه یافته‌های لیندسی و هامبورگ بر روی سلول‌های A549 در محیط کشت می‌باشد (۱۷). از سویی دیگر تحقیقات در محیط کشت نشان داد که افزودن HMT بعد از سولفور-موستارد به محیط کشت هیچگونه نقش محافظتی و درمانی را نشان نداده است (۱۷). نتایج حاصل از این تحقیق نشان داد که HMT در گروه Post و Pre باعث کاهش التهاب و کاهش تعداد ماست‌سل‌ها در مقایسه با گروه HD شده است که این امر نشان‌دهنده‌ی نقش محافظتی و درمانی HMT در *invivo* بوده است.

نتیجه‌گیری

هگزامتیلن‌ترآمین دارای اثرات محافظتی و درمانی بر بافت ریه می‌باشد.

منابع

- 1- Meier HL, Millard CB. Alterations in human lymphocyte DNA caused by sulfur-mustard can be mitigated by selective inhibitors of poly (ADP-ribose) polymerase. *Biochim Biophys Acta*. 1998; 1404: 367-76.
- 2- Feister AJ. Medical defense against mustard gas toxicity: mechanisms and pharmacological implications. USA: CRC Press; 1991.

گروه سالین دارای اختلاف معنی‌دار بوده است. پسی و همکاران نیز مشخص کردند که تعداد ماست‌سل‌ها در نمونه‌برداری برونشیول در ۴۹ بیمار مبتلا به فیروز ریوی که دچار بیماری‌های سارکوئیدوز و ریه‌ی کشاورزان (Farmers' Lung) بوده‌اند، افزایش یافته است (۳۰). گزارش‌هایی در مورد تأثیر سولفور-موستارد در افزایش آزاد شدن واسطه‌های بافتی در محیط کشت وجود دارد (۳۱). این تحقیق نشان داد که HMT از اثرات سوء سولفور-موستارد بر بافت ریه کاسته و نیز از بروز عوارض ریوی آن تا حد زیادی جلوگیری کرده است. کاهش معنی‌دار تعداد ماست‌سل‌های موجود در پرده‌ی جنب ریه‌ی موش‌های آلوده به سولفور-موستارد که داروی HMT را دریافت نموده‌اند، مؤید این مطلب است. نتایج حاصل از تحقیق حاضر در مورد افزایش معنی‌دار تعداد ماست‌سل‌ها در گروه HD با نتایج به دست آمده توسط ایمانی و همکاران همسویی داشته است (۱۰). به نظر می‌رسد از آن جایی که مولکول HMT دارای ۴ اتم نیتروژن نوکلئوفیلک می‌باشد، این اتم‌ها با یون اپی‌سولفونیوم (ایجاد شده توسط سولفور-موستارد) در خارج سلول واکنش داده، از ورود موستارد به درون سلول‌ها جلوگیری می‌کند (۱۶). از طرفی HMT به عنوان عامل محافظتی در برابر عامل شیمیایی فسژن شناخته شده است که

- 3- Moser J, Meier HL. Comparison of cell size in sulfur-mustard induced death of keratocytes and lymphocytes. *Appl Toxicol*. 2000; 20: 23-30.
- 4- Emad A, Emad V. Elevated levels of MCP-1, MIP-alpha and MIP-1 beta in the broncho alveolar lavage (BAL) fluid of patients with mustard gas-induced pulmonary fibrosis. *Toxicology*. 2007; 240: 60-9.
- 5- Vavra A, Laurent CJ, Ngo V, Sweeney JF,

- Levitt JM. Sulfur mustard primes phagocytosis and degranulation in human polymorphonuclear Leukocytes. *Int Immuno pharmacol.* 2004; 4: 437-45.
- 6- Lakshmana R, Vijayaraghavan R, Bhaskar AS. Sulfur mustard induced DNA damage in mice after dermal and inhalation exposure. *Toxicology.* 1999; 139: 39-51.
- 7- Elsayed NM, Omaye ST. Biochemical changes in mouse lung after subcutaneous injection of the sulfur-mustard 2-chloroethyl 4-chlorobutyl sulfide. *Toxicology.* 2004; 199: 195-206.
- 8- Emad A, Rezaian GR. Immunoglobulins and cellular constituents of the BAL fluid of patients with sulfur mustard gas-induced pulmonary fibrosis. *Chest.* 1999; 115: 1346-51.
- 9- Papirmeister B, Gross CL, Meier HL, Petrali JP, Johnson JB. Molecular basis for mustard induced vesication. *Fundam Appl Toxicol.* 1985; 5: 134-49.
- 10- Eimani H, Mahdavinab H, Mofid M, et al. Effects of acute intraperitoneal injection on plural rat lungs. *J Iran Anatomical sci.* 2004; 3: 49-56.
- 11- Pant SC, Vijayaraghavan R. Histomorphological and histochemical alterations following short-term inhalation exposure to sulfur-mustard on visceral organs of mice. *Biomed Environ Sci.* 1999; 12: 201-13.
- 12- Junquera LC, Carneiro J. Basic histology. New York. McGrawhill; 2003: 150-155.
- 13- Nechushtan H, Razin E. Regulation of mast cell growth and proliferation. *Crit Rev Oncol Hematol.* 1996; 23: 131-50.
- 14- Tomita M, Matsuzaki Y, Edagawa M, Shimizu T, Hara M, Onitsuka T. Distribution of mast cells in mediastinal lymph nodes from lung cancer patients. *World J Surg Oncol.* 2003; 1: 25-31.
- 15- Rappeneau S, Baeza-squiban A, Marano F, Calvet J. Efficient protection of human bronchial epithelial cells against sulfur and nitrogen mustard cytotoxicity using drug combinations. *Toxicol Sci.* 2000; 58: 153-60.
- 16- Andrew DJ, Lindsay CD. Protection of human upper respiratory tract cell lines against sulphur-mustard toxicity by hexamethylenetetramine (HMT). *Hum Exp Toxicol.* 1998; 17: 373-9.
- 17- Lindsay CD, Hambrook JL. Protection of A549 cells against the toxic effects of sulphur by hexamethylenetetramine (HMT). *Hum Exp Toxicol.* 1997; 16: 106-14.
- 18- Diller WF. Medical phosgene problems and their possible solution. *J Occup Med.* 1978; 20: 189-93.
- 19- Ostad SN, The protective effect of indomethacin on sulfur-mustard induced ocular damage in the rabbit eye. *J Med Is Rep Ir.* 2001; 14: 385-93.
- 20- Balali-Mood M, Hefazi M, Mohmudi M, et al. Evaluation of delayed toxic effect of sulfur mustard poisoning in severely in toxicated Iranian veterans: a cross sectional study. *J Med CBRDef.* 2005; 3: 1-32.
- 21- Emad A, Rezaian GR. The diversity of the effect of sulfur mustard gas inhalation an

- respiratory system 10 years after a signal heavy exposure: analysis of 197 cases. *Chest*. 1997; 112: 734-8.
- 22- Noort D, Benschop HP, Black RM. Biomonitoring of exposure to chemical warfare agents: A review. *Toxicol Appl Pharmacol*. 2002; 184: 116-26.
- 23- Smith KJ, Graham Js, Hamilton TA, Skelton HG, Petrali JP, Hurst CG. Immunohistochemical studies of basement membrane proteins and proliferation and apoptosis markers in sulfur mustard induced cutaneous lesions in weanling pigs. *J Dermatol Sci*. 1997; 15: 173-82.
- 24- Vijayaraghavan R, Kumar P, Dubey DK, et al. Acute toxicity studies of CC₂: an effective Chemical decontaminant of sulphur mustard in hydrophilic formulation. *Indian J Pharmacol*. 2002; 34: 321-31.
- 25- Mahmmodzadh A, Asadi MH, Salsabili N, et al. Study on histopathological effects of sulfur mustard on rat bronchial epithelial gablet cells. *J Iran Anatomical Sci*. 2000; 8: 1-4.
- 26- He S, Walls AF. Human mast cells tryptase: a stimulus of microvascular leakage and mast cell activation. *Eur J Pharmacol*. 1997; 328: 89-97.
- 27- Hierholzer C, Kelly E, Lyons V, et al. G-CSF instillation in to rat lungs mediates neutrophil recruitment, pulmonary edema, and hypoxia. *J Leukoc Biol*. 1998; 63: 169-74.
- 28- Bashkin P, Razin E, Eldor A, Vlodayvsky T. Degranulating mast cells secrete an endoglycosidase that degrades heparan sulfate in subendothelial extracellular matrix. *Blood*. 1990; 75: 2204-12.
- 29- Ghanei M, Panahi Y, Mojtahedzadeh M, khalili AR, Aslani J. Effect of gamma interferon on lung function of mustard gas exposed patients, after 15 years. *Pulm Pharmacol Ther*. 2006; 19: 148-53.
- 30- Pesci A, Bertorelli G, Gabrielli M, Olivieri D. Mast cells in fibrotic lung disorders. *Chest*. 1993; 103: 989-96.
- 31- Pikimaru T, Nakamura M, yano T, et al. Mediators initiating the inflammatory response, released in organ culture by full –thickness human skin explants exposed to the irritant, sulfur mustard. *J Invest Dermatol*. 1991; 96: 888-97.

Study of the Effects of Hexamethylenetetramine (HMT) on the Number of Pleural Visceral Layer Mast Cells in Rats after Exposure to Sulfur Mustard (HD).

Abdi Z¹, Sadraie H², Kaka GH², Jafarie M³, Saberi M⁴, Akbari MH⁵, Dashtnavard H², Pandoneh A⁶

¹Emam Hosien Hospital, Zanjan, Iran

²Dept. of Anatomy, Baghiyatallah University of Medical Sciences, Tehran, Iran

³Dept. of Biochemistry, Faculty of Medicine, Baghiyatallah University of Medical sciences, Tehran, Iran

⁴Dept. of pharmacology, Faculty of Medicine, Baghiyatallah University of Medical sciences, Tehran, Iran

⁵Baghiyatallah Hospital, Baghiyatallah University of Medical Sciences, Tehran, Iran

⁶Dept. of Immunology, Baghiyatallah University of Medical Sciences, Tehran, Iran

Corresponding Author: Sadraie H, Dept of Anatomy, Baghiyatallah University of Medical Sciences, Tehran, Iran.

Email: h_sadraie@yahoo.com

Received: 14 Dec 2008 **Accepted:** 22 Feb 2009

Background and Objective: Sulfur mustard is a potent chemical vesicant warfare agent that remains a significant military and civilian threat. Inhalation of sulfur mustard gas causes inflammation and injury to airways and bronchioles. Mast cells promote allergic reactions when exposed to some chemical compounds such as HD. Hexamethylenetetramine has been shown to protect human lung cells against HD toxicity and has also been shown to be effective against the chemical warfare agent phosgene in vivo. The aim of this study was to evaluate the effects of HMT on the number of mast cells in the lamina propria of visceral layer of pleura in male rats after exposure to sulfur mustard.

Materials and Methods: Twenty seven Albino Wister male rats weighting 200±20 gr were randomly divided into 5 groups (Normal Saline (N.S), HMT, HD, Pre-exposure and Post-exposure). HD, Pre-exposure and Post-exposure groups received sulfur-mustard and N.S group received Normal Saline as a solvent by intratracheal catheter. HMT, Pre-exp and Post-exp groups received HMT via intra-peritoneal for 14 days. After the day 14, body weight changes, the rate of lung tissue injury and the number of mast cells measured in the pleura's visceral layer of the rats' lungs.

Results: Histological examination and mast cells count showed no significant difference when compared among NS, HMT, Pre-exposure and Post-exposure groups. However, significant reduction was seen in the number of mast cells in HMT and NS groups in comparison with the HD group ($p < 0/001$). The number of mast cells in the Pre-exposure and Post-exposure groups was also significantly lower than that of the HD group ($p < 0/001$).

Conclusions: From the results of this study it can be concluded that HMT may have a positive protective and therapeutic effect on lung tissue in rats.

Key words: Sulfur mustard, Lung, Mast cell, Hexamethylenetetramine, Rat